

## **BAB II**

### **TINJAUAN PUSTAKA**

#### **2.1 Landasan Teori**

##### **2.1.1 Media Pembelajaran anatomi**

###### **2.1.1.1 Definisi Anatomi**

Anatomi merupakan cabang ilmu yang dikaitkan dengan struktur dan fungsi pada bagian-bagian penyusun makhluk hidup, termasuk manusia. Ilmu ini dapat berupa kerangka dan posisi bagian tubuh, letak lokasi, serta hubungan antara satu bagian dengan lainnya. Anatomi juga melibatkan studi tentang sistem organ, organ, dan jaringan dalam tubuh. Dalam ilmu kedokteran, anatomi manusia dipelajari dengan membagi kedalam regional berdasarkan lokasi atau secara sistematis berdasarkan masing-masing fungsi sistem organ. Anatomi merupakan dasar penting dalam pemahaman tentang struktur morfologis organisme hidup

Anatomi terdiri dari struktur makroskopik dan mikroskopik. Istilah anatomi dapat diartikan sebagai studi yang mempelajari mengenai struktur yang dilihat tanpa penggunaan bantuan berupa alat mikroskopik. Histologi merupakan salah satu jenis anatomi mikroskopik yang berisi ilmu tentang sel dan jaringan yang dapat dilihat dengan penggunaan mikroskop (Drake et.al, 2018).

Anatomi memiliki peran penting dalam berbagai aspek kehidupan, terutama dalam bidang kedokteran dan ilmu kesehatan. Berbagai macam peran penting dalam anatomi dimana dokter dapat lebih mudah dalam mendiagnosis penyakit dan pemahaman terkait proses pembedahan yang dilakukan dalam tindakan medis. Pengembangan obat dan terapi menjadi salah satu peran penting dari pengetahuan pemahaman anatomi guna menerapkan terapi yang efektif terhadap pengobatan pasien (Nugraha,2019., Guasch,2021).

Dalam jenjang pendidikan kedokteran, anatomi sangat berguna bagi mahasiswa kedokteran, peneliti medis dan pengembangan teknologi medis. Dalam mempelajari anatomi dibutuhkan media pembelajaran yang nantinya digunakan untuk memudahkan pemahaman materi (Memon, 2018).

#### **2.1.1.2 Media Pembelajaran**

Media pembelajaran merupakan sebuah sarana penunjang dalam penyampaian materi ajar seperti penggunaan buku, media film dan media visual berupa video dan lainnya. Secara harfiah kata media diartikan sebagai pengantar. Sementara Asosiasi Teknologi dan Komunikasi Pendidikan (*Association of Education and Communication Technology/ AECT*) media diartikan sebagai untuk penyalur informasi. Media pembelajaran juga dapat diartikan suatu alat komunikasi dimana menjadi penghubung antara pengajar dan media Pendidikan (Gianadevi et.al, 2022., Sapriyah,2019).

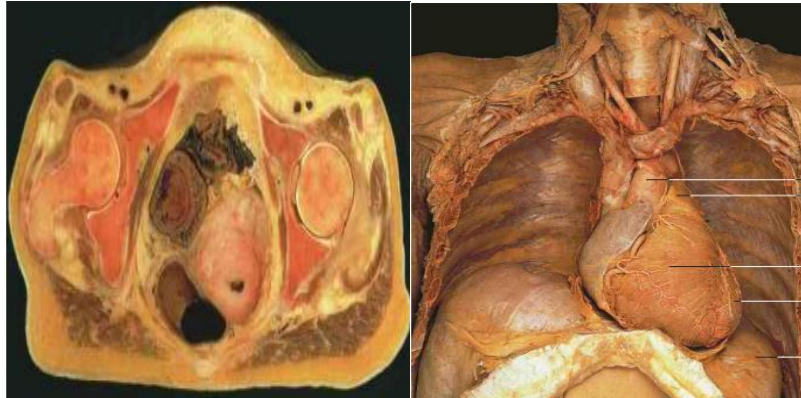Sementara itu media pembelajaran anatomi merupakan jenis-jenis media yang digunakan dalam membantu pemahaman terhadap materi struktur tubuh manusia. Berbagai macam media pembelajaran anatomi yang saat ini diterapkan dalam menunjang pemahaman materi seperti: kadaver, plastinasi, video, alat peraga, augmented reality, dan aplikasi multimedia (Gianadevi et.al, 2022)

#### **2.1.1.3 Media pembelajaran anatomi kadaver dan plastinasi**

##### **a. Kadaver**

Kadaver adalah mayat manusia atau hewan yang telah diawetkan untuk tujuan kajian anatomi. Pada proses pembuatan kadaver disebut sebagai embalming atau pembalseman (Hanifah et.al, 2023). Kadaver digunakan sebagai media pembelajaran anatomi karena memberikan gambaran yang paling realistis tentang struktur tubuh manusia. Dalam dunia pendidikan dokter, kadaver menjadi bagian yang integral dalam pendidikan dan

penelitian medis. Dalam hal ini tentunya penggunaan kadaver sebagai salah satu media ajar anatomi memiliki kelebihan dan kekurangan (Ahmad,2020., Istiqlal,2018).



**Gambar 2.1 Potongan *horizontal* rongga *pelvis* dan sendi panggul**

Sumber: Drake et.al (2018)

Dalam dunia pendidikan kedokteran, pembelajaran anatomi pada kadaver memiliki kelebihan antara lain (Istiqlal,2018).

- 1) Realistis: kadaver memberikan gambaran yang paling realistis tentang struktur tubuh manusia. Hal ini memungkinkan mahasiswa untuk mempelajari struktur tubuh manusia dengan cara yang paling akurat dan mendalam.
- 2) Interaksi langsung: kadaver memungkinkan mahasiswa untuk berinteraksi langsung dengan jaringan dan organ tubuh manusia. Hal ini memungkinkan mahasiswa untuk memahami tekstur dan elastisitas jaringan tubuh dengan lebih baik.
- 3) Variasi anatomi: kadaver memungkinkan mahasiswa untuk mempelajari variasi anatomi yang ada di antara individu-individu. Hal ini memungkinkan mahasiswa untuk memahami perbedaan antara struktur tubuh manusia yang berbeda.

Sementara itu terdapat beberapa kekurangan pada penggunaan kadaver sebagai media pembelajaran anatomi antara lain:

- 1) Biaya: pengadaan dan pengawetan kadaver membutuhkan biaya yang sangat tinggi. Hal ini membuat kadaver menjadi salah satu media pembelajaran anatomi yang paling mahal. Tak hanya itu diperlukannya pengajar yang terampil dalam melakukan diseksi kadaver (Patra et.al, 2022).
- 2) Keterbatasan akses: kadaver hanya tersedia dalam jumlah terbatas dan hanya dapat digunakan di laboratorium anatomi. Hal ini membatasi akses mahasiswa terhadap media pembelajaran anatomi ini (Kuddus,2019).
- 3) Keamanan: penggunaan kadaver memerlukan penggunaan bahan kimia berbahaya yang dapat membahayakan kesehatan mahasiswa dan lingkungan terkait dalam penggunaan formaldehida umumnya berisiko terhadap Kesehatan (Adila,2019).

#### b. Plastinasi

Plastinasi adalah suatu proses pengawetan jaringan anatomi yang melibatkan penggantian lemak dan air dalam jaringan dengan bahan pengawet sintesis seperti silikon atau polimer (Chytas,2019). Proses ini bertujuan untuk mempertahankan struktur dan keaslian jaringan tubuh manusia atau hewan sehingga dapat digunakan sebagai media pembelajaran anatomi yang tahan lama dan realistis (Ha TM, 2023).



**Gambar 2.2 Plastinasi**

Sumber: Ha TM et.al (2023)

Dalam plastinasi, jaringan tubuh yang telah diambil dari kadaver atau spesimen lainnya diawetkan dengan cara menghilangkan air dan lemak dari jaringan tersebut. Kemudian, jaringan tersebut direndam dalam larutan pengawet yang menggantikan cairan tubuh asli. Setelah itu, jaringan ditempatkan dalam posisi yang diinginkan dan diawetkan menggunakan bahan pengawet sintesis seperti silikon atau polimer

Dalam hal ini tentunya plastinasi sebagai salah satu media ajar ilmu anatomi dalam dunia pendidikan kedokteran memiliki kelebihan dan kekurangan.

Adapun kelebihan plastinasi sebagai media pembelajaran anatomi dalam dunia kedokteran antara lain

- 1) Kejelasan warna: plastinasi memberikan kejelasan warna yang lebih baik pada struktur anatomi dibandingkan dengan media lain seperti kadaver. Hal ini memungkinkan mahasiswa untuk melihat dengan lebih jelas perbedaan antara jaringan, organ, dan struktur tubuh lainnya.
- 2) Bentuk yang lebih bagus: plastinasi mempertahankan bentuk asli dari struktur anatomi. Dengan demikian,

mahasiswa dapat mempelajari dan memahami bentuk dan posisi yang tepat dari organ-organ tubuh manusia.

- 3) Tahan lama: plastinasi membuat jaringan tubuh menjadi tahan lama dan tidak membusuk. Plastinasi dapat diawetkan selama 40 tahun. Hal ini memungkinkan plastinasi dapat digunakan berulang kali dalam pembelajaran anatomi tanpa perlu khawatir tentang pembusukan atau kerusakan (Kalthur et.al, 2022., Hofmann et.al, 2023).
- 4) Keamanan: plastinasi menghilangkan kebutuhan untuk menggunakan bahan kimia berbahaya yang biasa digunakan dalam pengawetan kadaver. Dengan demikian, plastinasi lebih aman dan ramah lingkungan.
- 5) Preparate yang kering sehingga tidak menimbulkan bau menyengat dan tidak menyebabkan iritasi.
- 6) Minim penyimpanan: hal ini dinilai bahwa plastinasi bersifat fleksibilitas yang dapat disimpan dalam suhu dibawah 35 derajat celcius (Lorke et.al, 2023).

Sementara itu terdapat beberapa kekurangan pada penggunaan plastinasi sebagai media pembelajaran anatomi antara lain:

- 1) Biaya: proses plastinasi membutuhkan biaya yang tinggi, termasuk biaya untuk bahan kimia dan peralatan khusus. Bahan kimia yang dibutuhkan berupa formaldehida untuk proses *embalming*, polimer cair seperti karet silicon, polyester atau resin epoksi untuk proses impregnasi paksa, dan aseton dalam proses *defatting*. Sementara itu peralatan khusus yang dibutuhkan berupa bak mandi asetone, bak mandi polimer cair, pompa vakum, lampu UV/oven dan berupa alat pemotong dan pengasah. Hal ini membuat plastinasi menjadi lebih mahal

daripada media pembelajaran anatomi lainnya (Hofmaan et.al,2023).

- 2) Keterbatasan interaksi: plastinasi hanya menampilkan struktur anatomi yang telah diawetkan dan tidak memungkinkan mahasiswa untuk berinteraksi langsung dengan jaringan atau organ tubuh. Hal ini dapat membatasi pemahaman mahasiswa tentang tekstur dan elastisitas jaringan tubuh.
- 3) Keterbatasan variasi: plastinasi hanya menampilkan satu contoh struktur anatomi yang telah diawetkan. Hal tersebut dikarenakan proses pembuatan plastinasi memerlukan waktu dan upaya yang signifikan untuk memastikan kualitas dan keberhasilan pengawetan. Keterbatasan sumber daya juga menjadi alasan dalam proses pembuatan plastinasi dalam berbagai macam variasi anatomi dikarenakan kebutuhan sumber daya yang lebih besar dan perpanjangan waktu yang diperlukan dalam menyelesaikan pengawetan plastinasi. Ini menunjukkan bahwa plastinasi tidak dapat menangkap seluruh variasi anatomi yang ada pada individu yang berbeda. Variasi anatomi mengacu pada perbedaan alami dalam ukuran, bentuk, susunan susunan struktur anatomi antar individu. Sementara variasi ini penting untuk memahami keragaman anatomi manusia dan implikasi klinisnya seperti perbedaan jumlah organ, variasi pola percabangan pembuluh darah, atau variasi ukuran dan bentuk tulang serta otot. Hal inilah yang kemudian dapat membatasi pemahaman mahasiswa tentang variasi anatomi yang ada di antara individu-individu (Gianadevi et.al,2022)

#### 2.1.1.4 Manfaat media pembelajaran anatomi

Media pembelajaran anatomi memiliki banyak manfaat bagi mahasiswa, di antaranya memudahkan pemahaman bagi mahasiswa. Media pembelajaran anatomi dapat membantu siswa memahami struktur tubuh manusia dengan lebih baik, terutama dengan penggunaan visualisasi yang lebih jelas dan interaktif seperti penggunaan plastinasi (Lorke et.al, 2023) Penggunaan media pembelajaran anatomi yang menarik dan terbaru juga dapat menyebabkan peningkatan minat mahasiswa dalam mempelajari ilmu anatomi (Nanang, 2018).

Beberapa penelitian menyatakan bahwa media pembelajaran anatomi, seperti kadaver dan video, terjadi peningkatan efektivitas pada pembelajaran dan pemahaman siswa. Penggunaan media pembelajaran anatomi yang praktis, seperti manikin dinilai juga dapat membantu siswa mengembangkan keterampilan praktis dalam memahami struktur tubuh manusia (Varner et.al,2021). Dengan menggunakan media pembelajaran anatomi yang tepat dan saling melengkapi seperti dengan penggunaan plastinasi sebagai pelengkap pembelajaran anatomi yang di terapkan di Amerika Serikat maka siswa dapat memperoleh manfaat yang signifikan dalam memahami struktur tubuh manusia dan meningkatkan minat mereka dalam mempelajari ilmu anatomi (Asad et.al, 2023).

#### 2.1.2 Anatomi *Musculoskeletal* Ekstremitas Atas

Sistem *muskuloskeletal* dapat meliputi tendon, selubung tendon, *ligament*, bursa, pembuluh darah, sendi tulang, otot dan saraf (Klaus et.al,2018., Nugroho,2022).

*Regio deltoide*/bahu terdiri dari rangka tulang bahu berupa *klavikula* dan *scapula* (Rohen et.al,2011., Bakhsh,2018). *Regio deltoide* terdiri dari:

- a. Sistem Tulang
  - 1) *Clavikula* bercirikan seperti huruf s yang ujungnya membentuk persendian dengan akromion
  - 2) *Scapula* bercirikan segitiga dengan tepi margo vertebralis yang sejajar dengan *columna vertebralis*

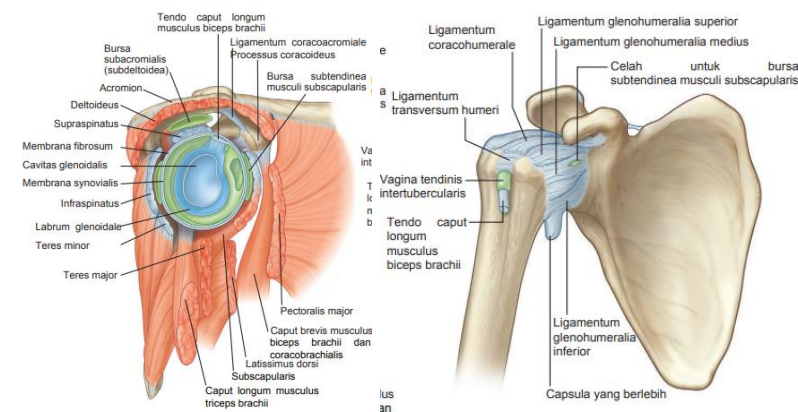
3) *Humerus* bagian proximal tergolong kelompok dari os *longum* atau yang disebut tulang Panjang (Card & Lowe,2023., Nurfadilah,2021).

b. Sistem otot

- 1) *Musculus trapezius*
- 2) *Musculus deltoideus*
- 3) *Musculus levator scapulae*
- 4) *Rhomboideus minor*
- 5) *Rhomboideus major*

c. Sistem sendi

- 1) Sendi *sternoclavicularis*
- 2) Sendi *acromioclavicularis*
- 3) Sendi *glenohumeralia*



**Gambar 2.3 Regio Deltoid**

Sumber: Drake et.al (2018)

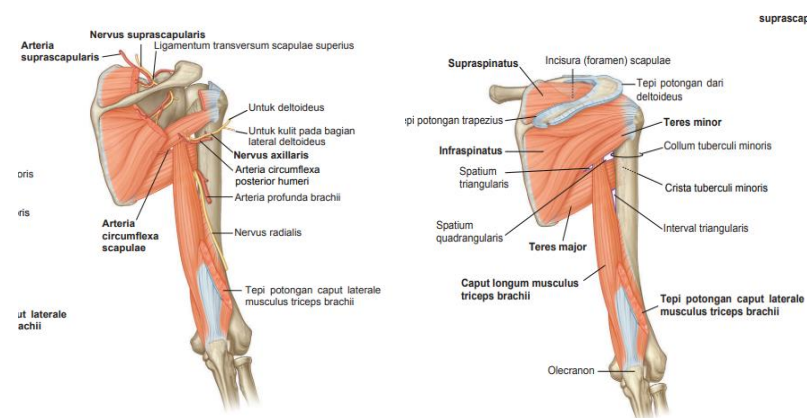
*Regio scapularis posterior* terletak di *aspectrus posterior scapula*, sebelah dalam dari *musculus trapezius* dan *musculus deltoideus* (Rohen et.al,2011., Bakhsh,2018).

*Regio scapularis posterior* terdiri dari:

a. Sistem otot

- 1) *Musculus supraspinatus*
- 2) *Musculus Infraspinatus*
- 3) *Musculus teres minor*

- 4) *Musculus teres major*
  - 5) *Caput longum musculus triceps brachii*
- b. Gerbang *regio scapularis posterior*
- 1) *Foramen suprascapularis*
  - 2) *Spatium quadrangulare*
  - 3) *Spatium triangulare*
  - 4) *Interval triangulare*
- c. Sistem persarafan
- 1) *Nervus suprascapularis*
  - 2) *Nervus axillaris*
- d. Sistem peredaran darah
- 1) Pembuluh darah arteri
    - a) *Arteri suprascapularis*
    - b) *Arteri circumflexa posterior humeri*
    - c) *Arteri circumflexa scapulae*
  - 2) Pembuluh darah vena Umumnya *venae* di *regio scapularis posterior* mengikuti *arteriaenya* dan berhubungan dengan pembuluh-pembuluh darah di *regio cervicalis*, *regio dorsales* dan *brachium*.



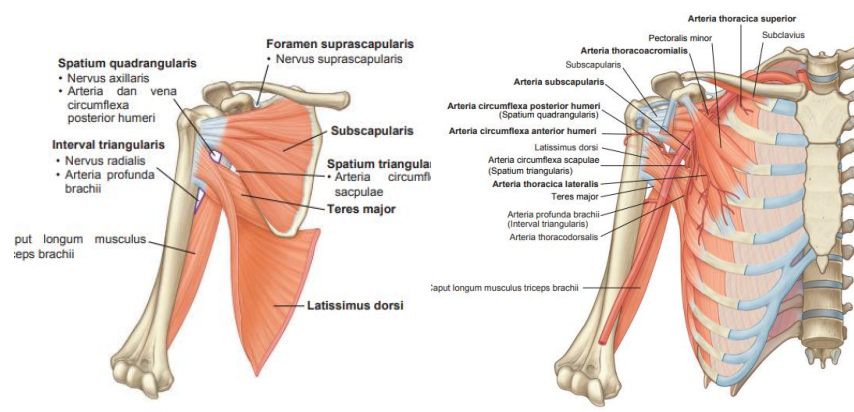
**Gambar 2.4 Regio scapularis posterior**

Sumber: Drake et.al (2018)

*Regio axillaris* merupakan daerah peralihan dari *regio cervicalis* dan *brachium* (Rohen et.al, 2011). *Regio axillaris* memiliki bentuk ruang seperti piramida tidak beraturan. Pada *regio axillaris* terdiri dari:

- a. Sistem otot

- 1) *Musculus pectoralis major*
  - 2) *Musculus subclavius*
  - 3) *Musculus pectoralis minor*
  - 4) *Musculus subscapularis*
  - 5) *Musculus teres major*
  - 6) *Musculus latissimus dorsi*
  - 7) *Musculus caput longum musculus triceps brachii*
- b. Sistem peredaran darah
- 1) Pembuluh darah arteri
    - a) *Arteri axillaris*
    - b) *Arteria thoracica superior*
    - c) *Arteri thoracoacromialis*
    - d) *Arteria thoracica lateralis*
    - e) *Arteri subscapularis*
    - f) *Arteri circumflexa anterior humeri*
  - 2) Pembuluh darah vena
    - a) *Vena axillaris*
    - b) *Plexus brachialis*



**Gambar 2.5 Regio Axillaris**

Sumber: Drake et.al (2018)

*Regio brachium* merupakan bagian dari ekstremitas superior yang letaknya diantara *regio deltoid* dan *cubitus*. *Regio brachium* terbagi kedalam dua kompartemen oleh *septum intermusculare brachii mediale* dan *septum intermusculare brachii laterale* yang melintas dari

tiap sisi *humerus* sampai *fascia profundus* (Rohen et.al, 2011., Card et.al, 2023). Anatomi *musculoskeletal* ekstremitas atas *regio brachium* meliputi:

a. Sistem Tulang

1) Tulang *humerus*

b. Sistem otot

1) Otot-otot penggerak *brachium* bagian depan

a) *Musculus coracobrachialis*

b) *Musculus biceps brachii*

c) *Musculus brachialis*

2) Otot-otot penggerak *brachium* bagian belakang

a) *Musculus triceps brachii*

c. Sistem persarafan pada *regio brachium*

1) *Nervus musculocutaneus*

2) *Nervus medianus*.

3) *Nervus ulnaris*

4) *Nervus radialis*

d. Sistem pembuluh darah

1) Pembuluh darah arteri

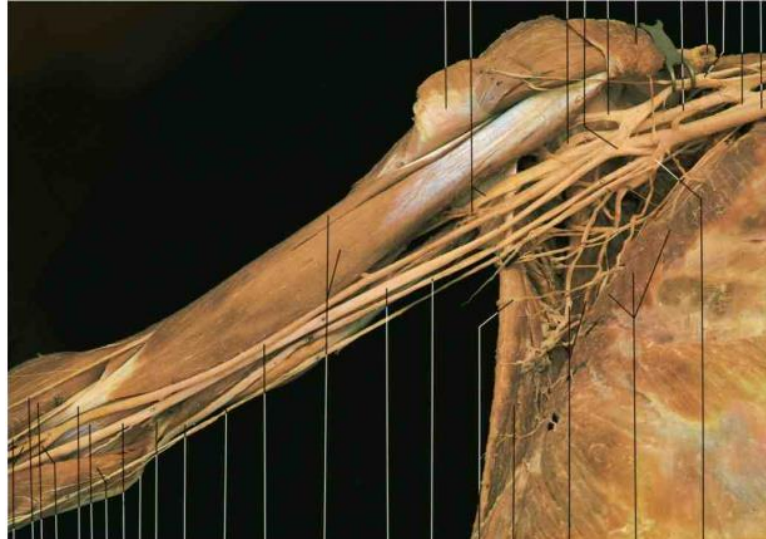Pembuluh darah pada *regio brachium* yang berfungsi membawa darah dari jantung menuju seluruh tubuh terdiri dari :

a) *Arteri brachialis*

b) *Arteri profunda brachii*

2) Pembuluh darah vena

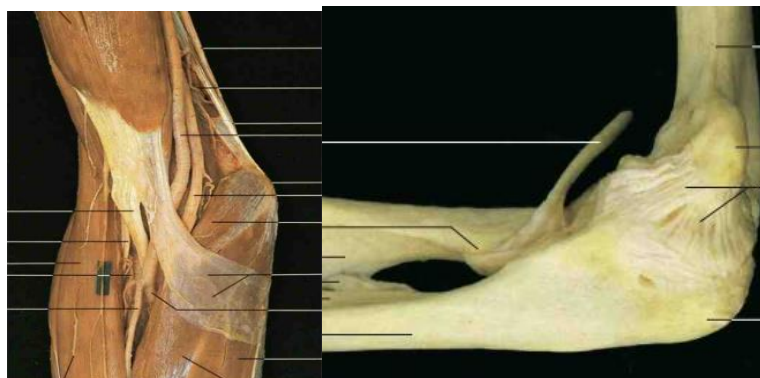
a) *Vena brachialis*



**Gambar 2.6 Regio brachium**

Sumber: Yokochi et.al (2011)

*Regio sendi cubiti* terdiri dari tiga sendi yang kompleks. Sendi-sendi antara *incisura trochlearis ulnae* dan *trochlea humeri* dan antara *capitulum radii* dan *capitulum humeri* adalah yang terutama terlibat dalam *flexi* dan *extensi antebrachium* pada *brachium*, seperti engsel, dan, bersama-sama, merupakan sendi-sendi utama pada sendi *cubiti*. Sendi antara *capitulum radii* dan *incisura radialis ulnae*, yakni sendi *radioulnaris proximalis*, terlibat pada *pronasi* dan *supinasi antebrachium*

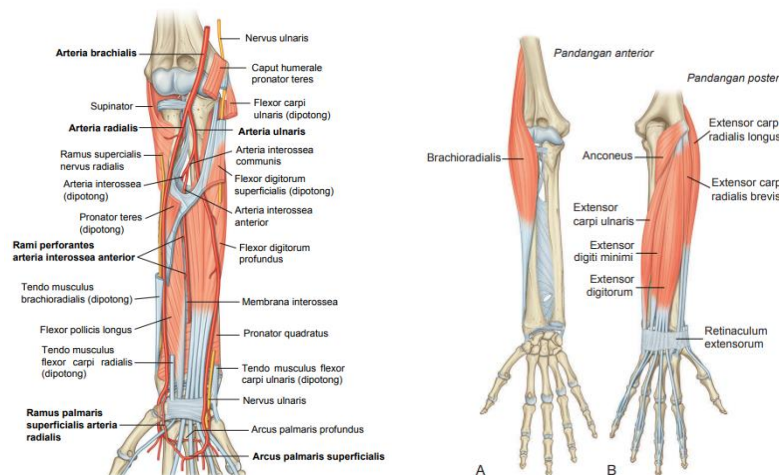


**Gambar 2.7 Regio sendi cubiti**

Sumber: Yokochi et.al (2011)

*Regio antebrachium* merupakan bagian *ekstremitas superior* yang terletak di antara sendi *radicarpea* dan sendi *cubiti* (Rohen et.al, 2011). Anatomi *regio antebrachium* terdiri dari:

- a. Sistem tulang
  - 1) *Corpus* dan ujung *distal radius*
  - 2) *Corpus* dan ujung *distal ulna*<sup>32</sup>
- b. Sistem sendi
  - 1) Sendi *radioulnaris distalis*
- c. Sstem otot
  - 1) *Musculus flexor carpi ulnaris*
  - 2) *Musculus palmaris longus*
  - 3) *Musculus flexor carpi radialis*
  - 4) *Musculus pronator teres*
  - 5) *Musculus flexor digitorum superficialis*
  - 6) *Musculus digitorum profundus*
  - 7) *Musculus flexor pollicis longus*
  - 8) *Musculus pronator quadratus*
- d. Sistem peredaran darah
  - 1) Peredaran darah arteri
    - a) *Arteri radialis*
    - b) *Arteri ulnaris*
  - 2) Peredaran darah vena pada umumnya *venae profundae* dan akhirnya bermuara ke *venae brachiales*.



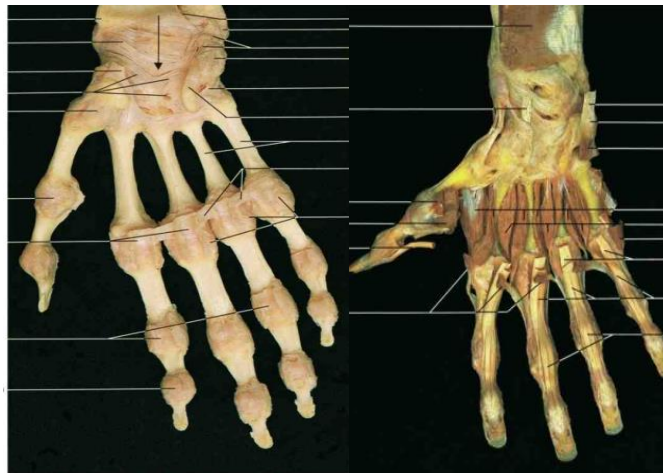
**Gambar 2.8 Regio antebrachii**

Sumber: Drake et.al (2018)

*Regio manus* merupakan *regio extremitas superior* di *distal* dari sendi *radiocarpea* yang terbagi menjadi *carpus*, *metacarpus* dan *digiti* (Mirusias et.al, 2019). Anatomi *regio manus* meliputi:

- a. Sistem tulang
  - 1) Tulang *carpale*
  - 2) Tulang *metacapi*
  - 3) Tulang *phalanges*
- b. Sistem sendi
  - 1) Sendi *radiocarpea*
  - 2) Sendi *carpi*
  - 3) Sendi *carpometacarpales*
  - 4) Sendi *metacarpophalanges*
- c. Sistem otot
  - 1) *Musculus palmaris brevis*
  - 2) *Musculus interossei dorsales*
  - 3) *Musculus interossei palmares*
  - 4) *Musculus adductor pollicis*
  - 5) *Musculus lumbricales*
  - 6) *Musculus thenar*
  - 7) *Musculus hypothenar*

- d. Sistem peredaran darah
- 1) Peredaran darah arteri
    - a) *Arteri ulnaris* dan *arcus palmaris superficialis*
    - b) *Arteri radialis* dan *arcus palmaris profundus*
  - 2) Peredaran darah vena umumnya terdapat *vena profundae* mengikuti *arteriae*, *venae superficialis* bermuara ke *rete venosum* dari *dosale manus* menuju atas tulang *metacarpale*.
- e. Sistem persarafan
- 1) *Nervus ulnaris*
  - 2) *Nervus medianus*
  - 3) *Ramus superficialis nervus radialis*



**Gambar 2.9 Regio Manus**

Sumber: Yokochi et.al (2011)

## 2.2 Hasil Peneliti Terdahulu

Beberapa penelitian mengenai Tingkat pemahaman maupun plastinasi sebagai bahan ajar tercantum pada tabel 2.1 Berikut

**Tabel 2.1 State of the Art**

No	Penulis (Tahun)	Judul Penelitian	Metode	Hasil
1	Wiyono, N., Hastami Y., (2018)	Alternatif Metode Pembelajaran Anatomi Kedokteran	<i>Literature review</i>	Terdapat model pembelejaraan selain kadaver berupa: preparat plastinasi, “ <i>surface and living anatomy</i> ”, “ <i>radioimaging</i> ”, anatomi artificial dan virtual
2	Habicht, <i>et al</i> (2018)	<i>Bodies forAnatomy Education in Medical School : An Overview of The Sources of Cadavers Worldwide</i>	Informasi dari pencarian literatur dilengkapi dengan data dari survei selama tahun 2016–2017 terhadap ahli anatomi. Dari 165 negara dengan institusi kedokteran, 71 negara berhasil dikumpulkan informasi.	Federasi Internasional Asosiasi Anatomi (IFAA) merekomendasikan pada tahun 2012 bahwa hanya tubuh yang disumbangkan yang digunakan untuk pengajaran dan penelitian anatomi. Di 22 negara (32%) dari 68 negara yang menggunakan mayat untuk pengajaran anatomi, sumber kadaver diperoleh dari body donation. Namun, di sebagian besar negara lain, jenazah tidak bertuan tetap menjadi sumber utama (n = 18; 26%) atau <i>body donation</i> (n =

21; 31%). Beberapa negara mengimpor jenzah dari luar negeri, terutama dari Amerika Serikat atau India.

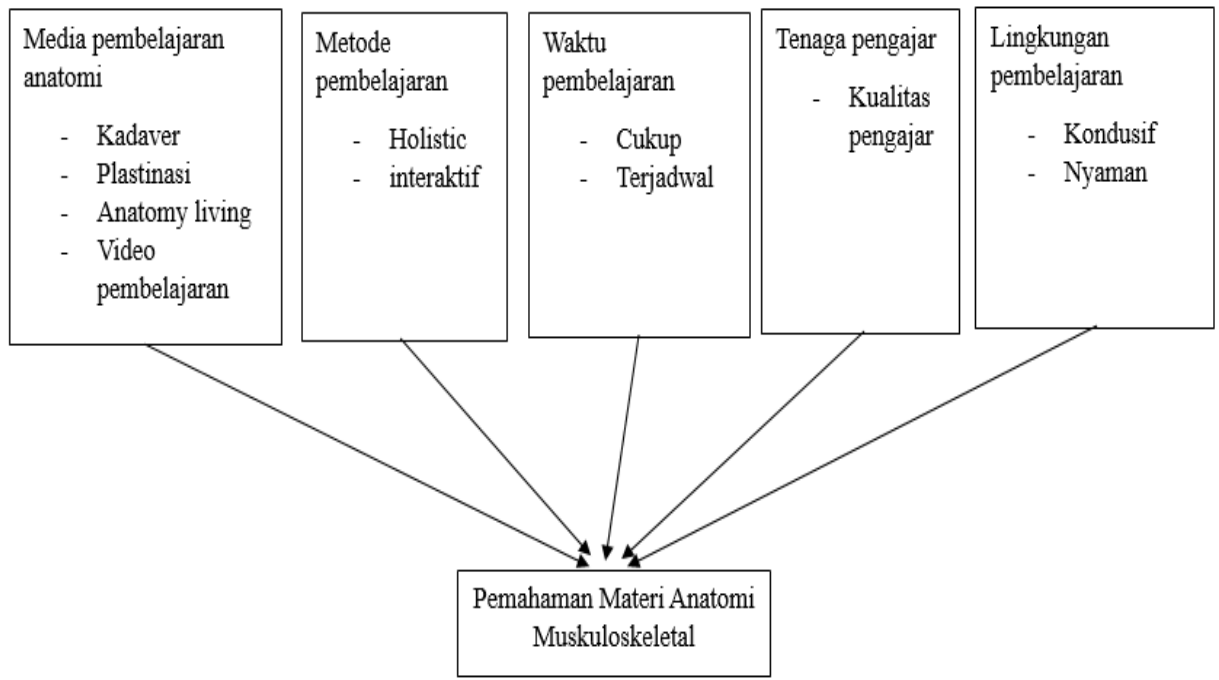
3 Utami, P., Yunia H., Nanang W. (2021)	Efektivitas Media Pembelajaran Anatomi Kadaver dibandingkan Video Terhadap Pemahaman Neuroanatomi Mahasiswa Kedokteran	Penelitian Quasi Eksperimental dengan pre test posttest control Group Design. Populasi mahasiswa Prodi Kedokteran FK UNS 2019, sebanyak 42 orang. Data diolah menggunakan SPSS uji Paired T-test	Media pembelajaran anatomi kadaver maupun video terbukti efektif meningkatkan pemahaman neuroanatomi pada mahasiswa kedokteran. Media pembelajaran anatomi kadaver disbanding video memiliki efektivitas sama terhadap pemahaman neuroanatomi mahasiswa.
--	--	--	---

---

Sumber: diolah oleh peneliti

## 2.3 Kerangka Berpikir

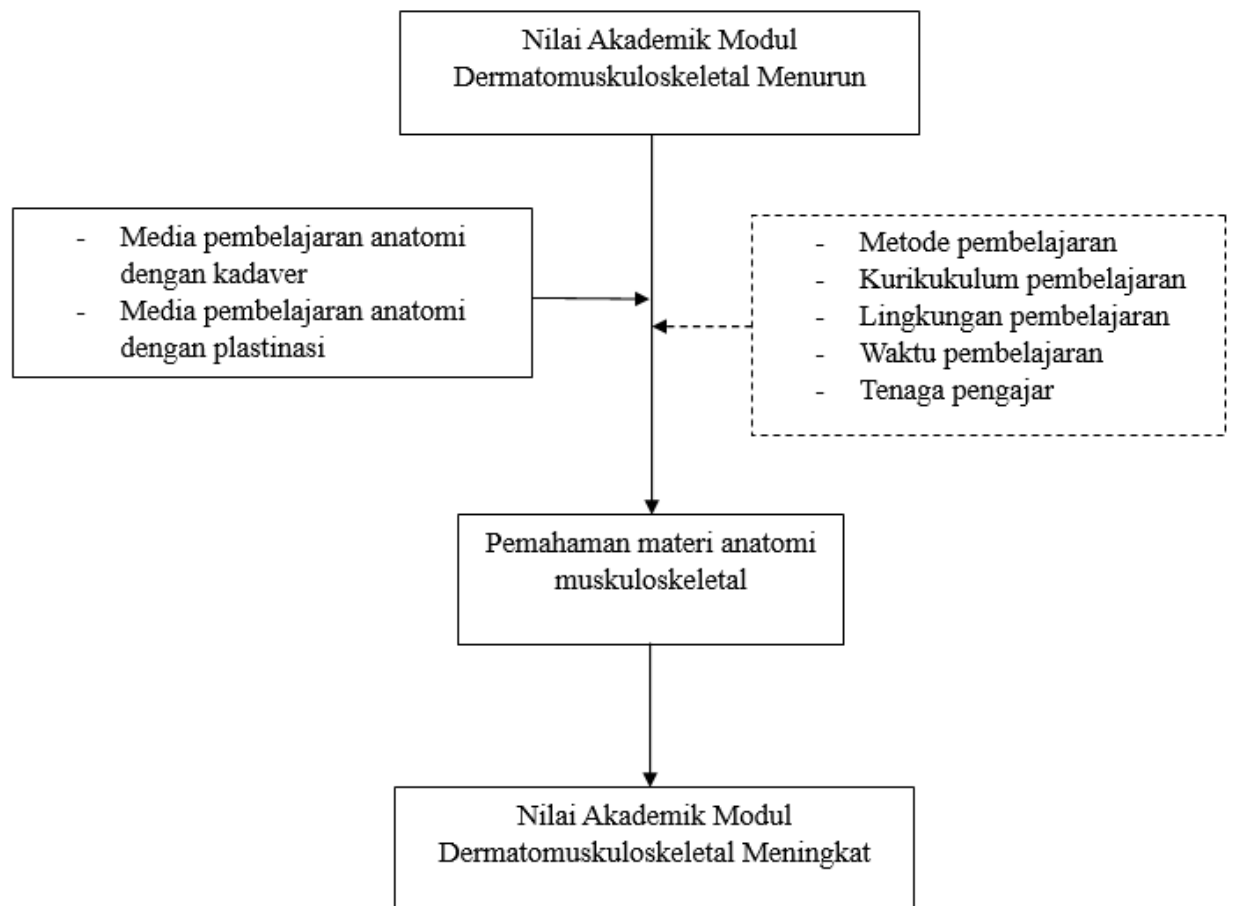
### 2.3.1 Kerangka Teori



**Gambar 2.10 Kerangka Teori**

Sumber: diolah oleh peneliti

### 2.3.2 Kerangka Konsep



**Gambar 2.11 Kerangka Konsep**

Sumber: diolah oleh peneliti

### 2.4 Hipotesis

- Terdapat pemahaman anatomi muskuloskeletal pada kadet mahasiswa Fakultas Kedokteran dan Ilmu Kesehatan UNHAN RI cohort 4 tahun 2023 menggunakan media kadaver
- Terdapat pemahaman anatomi muskuloskeletal pada kadet mahasiswa Fakultas Kedokteran dan Ilmu Kesehatan UNHAN RI cohort 4 tahun 2023 menggunakan media plastinasi
- Terdapat efektifitas penggunaan kadaver dibandingkan plastinasi terhadap pemahaman materi anatomi muskuloskeletal pada kadet mahasiswa Fakultas Kedokteran dan Ilmu Kesehatan UNHAN RI cohort 4 tahun 2023